

# Rekayasa Biomedik Terpadu untuk Mendeteksi Kelainan Jantung

Yoyok Cahyono,\* Endang Susilo R, dan Yossy Novitaningtyas  
*Jurusan Fisika-FMIPA, Institut Teknologi Sepuluh Nopember  
Kampus ITS Sukolilo, Surabaya 61111*

## Intisari

Telah dibuat alat fonokardiograf berbasis Personal Computer (PC) yang digabungkan dengan elektrokardiograf untuk mendeteksi bunyi jantung normal dan murmur jantung yang disebabkan oleh kelainan pada katup-katup jantung yang divisualisasikan melalui grafik. Penggabungan dengan elektrokardiograf untuk mengetahui periode sistol dan diastol dari siklus jantung sehingga jika ada murmur jantung dapat diketahui katup mana yang mengalami kelainan. Berdasar uji peralatan yang dibuat menunjukkan bahwa alat ini dapat merekam adanya murmur stenosis aorta. Peralatan ini juga dilengkapi dengan proses perekaman data sehingga memudahkan untuk penganalisaan dalam identifikasi.

KATA KUNCI: fonokardiograf, elektrokardiograf, murmur jantung

## I. PENDAHULUAN

Phonocardiograph adalah sebuah instrument yang digunakan untuk merekam suara yang berkaitan dengan aktifitas pemompaan jantung [1, 2]. Suara-suara ini menyatakan indikasi laju jantung dan ritme dari jantung. Suara-suara ini juga berguna untuk memberikan informasi tentang efektifitas pemompaan jantung dan aktifitas dari katup-katup jantung. Suara-suara jantung secara diagnostic ada korelasinya dengan sifat-sifat fisik dari jantung itu sendiri. Sampai saat ini, instrument yang digunakan untuk deteksi secara klinik suara jantung adalah stetoskop akustik. Stetoskop akustik mempunyai kelemahan, yaitu tergantung dari pendengaran masing-masing dokter. Diagnosa masing-masing dokter dapat berbeda, meskipun sedikit. Ini karena kepekaan dari telinga tiap-tiap dokter berbeda. Perkembangan dari stetoskop akustik adalah elektronik stetoskop, dimana elektronik stetoskop dapat merekam suara pada intensitas yang kecil dan pada frekuensi yang besar. Perbedaan diagnosa dokter karena perbedaan pendengaran dapat direduksi dengan penambahan sebuah amplifier pada stetoskop elektronik ini, sehingga suara yang kecil dapat diperkuat hingga dapat didengar jelas oleh dokter yang memeriksa. Perkembangan berikutnya, dengan elektronik stetoskop biasa dokter belum dapat memecahkan permasalahan yang ada, kelainan fisik dari jantung tak dapat dideteksi dengan pasti hanya dengan mengandalkan suara yang didengar. Dengan phonocardiograph selain suara, dapat dilihat secara visual pola dari aktifitas jantung pada layar monitor. Penggabungan dengan elektrokardiogram (ECG) dapat mendeteksi kelainan kebocoran katub jantung bagian mana, sehingga diagnosa dapat lebih akurat.

Stetoskop akustik banyak digunakan didalam dunia medik, baik oleh dokter maupun oleh paramedik untuk mende-

teksi tekanan darah maupun suara dari dalam tubuh pasien. Kelemahan dari stetoskop akustik adalah tergantung dari manusia yang mengoperasikannya. Masing-masing medision terkadang berbeda dalam hasil pengukurannya. Dengan adanya stetoskop elektronik, semua dapat diatasi. Suara yang kecil sekalipun dapat terekam dan dapat divisualisasi pada layar. Dari hasil visualisasi dapat diidentifikasi adanya kelainan jantung. Permasalahan yang muncul adalah menghilangkan noise yang ada sehingga pola yang terekam merupakan pola dari suara jantung yang sebenarnya dan katub katub jantung yang mana yang mengalami kelainan kebocoran.


## II. TINJAUAN PUSTAKA

### A. Fonokardiogram

Suatu alat yang digunakan untuk merekam bunyi jantung adalah fonokardiograf, dimana alat ini terdiri dari stetoskop dan mikrofon yang disertai dengan perekam [2].

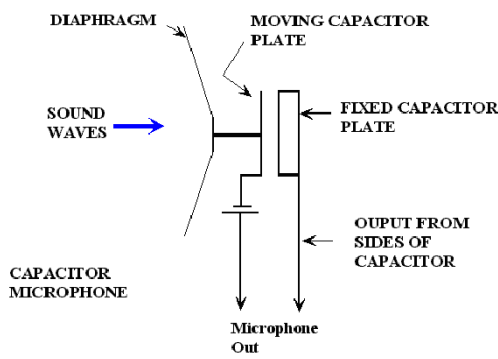
#### 1. Stetoskop

Fungsi dari stetoskop pada Gambar 1 adalah sebagai penangkap getaran bunyi jantung yang dirambatkan hingga ke dada. Getaran yang ditangkap oleh membran stetoskop menyebabkan tekanan udara pada selang berubah-ubah sehingga menggetarkan partikel-partikel udara di dalamnya yang menjadi penyebab terjadinya bunyi.



Gambar 1: Stetoskop

\*E-MAIL: yoyok@physics.its.ac.id



Gambar 2: Skematik Mikrofon

2. Mikrofon Kapasitor (Kondenser)

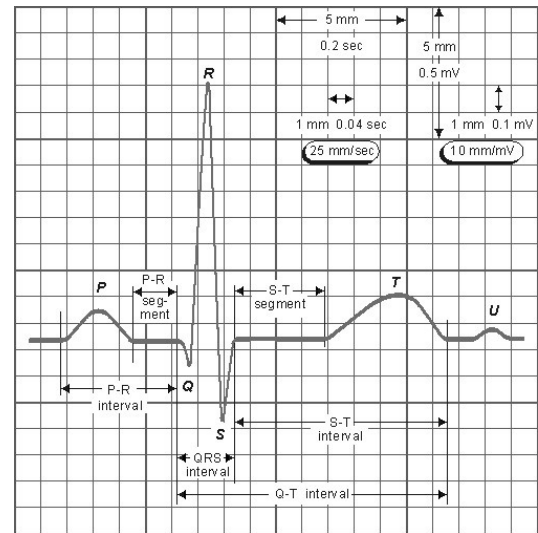
Bunyi dari stetoskop kemudian ditangkap oleh mikrofon, dalam hal ini mic-condensator yang terdiri dari dua plat sejajar seperti pada Gambar 2. Salah satu platnya difungsikan sebagai membran, dan plat satunya dibuat tetap. Prinsip kerja dari mikrofon kondenser menggunakan prinsip pelucutan muatan dalam sebuah kapasitor. Dua lempeng konduktor yang dipakai diberi polaritas yang berbeda sehingga berfungsi sebagai kapasitor dengan dielektrik udara. Dalam prinsip sebuah kapasitor nilai kapasitansi berubah terhadap jarak antara dua plat. Hubungan matematis dinyatakan sebagai berikut :

$$C = \epsilon \frac{A}{d} \tag{1}$$

dengan C = kapasitansi kapasitor,  $\epsilon$  = permitifitas bahan, A = luas penampang plat, d = jarak antara dua plat kapasitor.

Kapasitans kapasitor ditentukan oleh luas plat, jenis dielektrik, dan jarak antar plat. Saat kapasitans kapasitor dinaikkan akan menyebabkan kapasitor terisi muatan dan arus listrik akan mengalir melalui rangkaian sementara proses pengisian muatan berlangsung. Jika dikurangi kapasitansnya, kapasitor tidak lagi mampu menjaga muatannya dan ini akan menyebabkan kapasitor terlucuti (*discharge*). Sementara kapasitor terlucuti, arus akan mengalir lagi ke rangkaian.

Pada mikrofon kapasitor, peristiwa pengisian dan pelucutan kapasitor memang terjadi. Satu plat kapasitor terbuat dari bahan yang sangat mengkilap yang merupakan diafragma mikrofon. Gelombang suara mengenai diafragma (satu plat) dan mengakibatkan terjadi getaran yang tergantung pada gelombang suara. Gerakan diafragma menyebabkan perubahan kapasitans. Saat diafragma bergerak masuk, kapasitans akan naik dan terjadi pengisian muatan. Saat diafragma bergerak ke luar, kapasitans turun dan terjadi pelucutan muatan. Karena gerakan diafragma dan kapasitans tergantung pada gelombang suara, pengisian dan pelucutan muatan ini merepresentasikan gelombang suara.



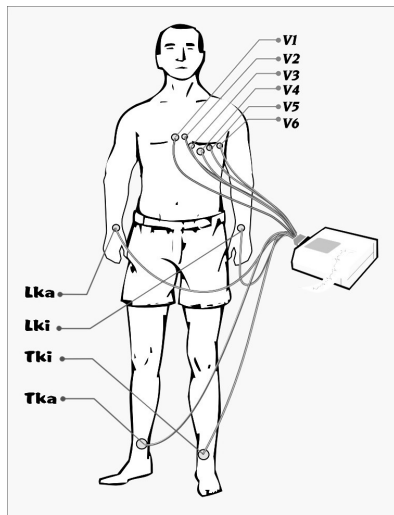
Gambar 3: Bentuk dasar ECG dan nama-nama interval

B. Elektrokardiogram

Elektrokardiogram (ECG) adalah rekaman potensial listrik yang timbul sebagai akibat aktivitas listrik jantung [1]. Yang dapat direkam adalah potensial-potensial listrik yang timbul pada waktu otot-otot jantung beraktivitas, sedangkan potensial-potensial aksi pada sistem konduksi jantung tak terukur dari luar karena terlalu kecil. Meskipun potensial listrik yang timbul pada depolarisasi satu sel otot jantung adalah sangat kecil, tetapi depolarisasi sekumpulan otot-otot jantung dalam jumlah besar dalam susunan sejajar secara bersamaan dapat menimbulkan potensial listrik yang dari luar tubuh dapat terukur dalam ukuran mili-volt.

Rekaman ECG biasa dicetak pada kertas yang berjalan dengan kecepatan standard 25mm/detik dan defleksi 10 mm sesuai dengan potensial 1 mV. Gambaran ECG yang normal seperti pada Gambar 3 menunjukkan bentuk dasar:

1. Gelombang P  
Gelombang ini pada umumnya berukuran kecil dan merupakan hasil depolarisasi dari atria kanan dan kiri.
2. Segmen PR  
Segmen ini merupakan garis iso-elektrik yang menghubungkan gelombang P dengan gelombang QRS.
3. Gelombang Kompleks QRS  
Gelombang kompleks QRS ialah suatu kelompok gelombang yang merupakan hasil depolarisasi dari ventrikel kanan dan kiri. Gelombang kompleks QRS pada umumnya terdiri dari gelombang Q yang merupakan gelombang ke bawah yang pertama, gelombang R yang merupakan gelombang ke atas pertama dan gelombang S yang merupakan gelombang ke bawah kedua.



Gambar 4: Letak elektroda-elektroda ekstremitas dan prekoridial

4. Segmen ST

Segmen ini merupakan garis iso-elektrik yang menghubungkan gelombang kompleks QRS dan gelombang T.

5. Gelombang T

Gelombang T merupakan potensial repolarisasi ventrikel kanan dan kiri.

6. Gelombang U

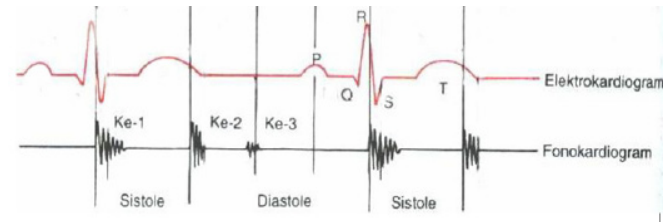
Gelombang ini berukuran kecil dan sering tidak ada. Asal dari gelombang ini masih belum jelas.

C. Sistem Sadapan Elektrokardiografi

Saat ini, standart ECG terdiri dari 12 sadapan [1], setiap sadapan ditentukan oleh penempatan dan orientasi berbagai elektroda tersebut pada permukaan badan. Setiap sadapan memandang jantung dengan sudut yang tertentu, dengan sensitivitas yang lebih tinggi untuk suatu daerah jantung tertentu dibanding dengan sadapan di tempat lain. Semakin banyak sudut pandanganya, semakin banyak informasi yang diberikan. Untuk membuat rekaman ECG, pada tubuh diletakkan elektroda-elektroda yang dapat meneruskan potensial listrik dari tubuh ke sebuah alat pencatat potensial listrik yang disebut elektrokardiograf seperti pada Gambar 4. Pada rekaman ECG yang konvensional dipakai 10 buah elektroda, yaitu 4 buah elektroda ekstremitas dan 6 buah elektroda prekoridial. Elektroda-elektroda ekstremitas masing-masing diletakkan pada : Lengan Kanan (Lka), Lengan Kiri (Lki), Tungkai Kanan (Tka), Tungkai Kiri (Tki). Elektroda Tka selalu dihubungkan dengan bumi untuk menjamin potensial yang stabil.

Dari elektroda-elektroda ekstremitas diperoleh 3 sadapan; dengan rekaman potensial bipolar yaitu:

- I = potensial Lki - potensial Lka



Gambar 5: Rekaman Elektrokardiogram dan Fonokardiogram

- II = potensial Lka - potensial Tki
- III = potensial Tki - potensial Lki.

Untuk mendapatkan sadapan unipolar, maka gabungan dari sadapan I, II dan III disebut terminal sentral dan dianggap berpotensi nol. Bila potensial satu elektroda dibandingkan dengan terminal sentral, maka didapat potensial mutlak dari elektroda tersebut, dan sadapan yang diperoleh disebut sadapan unipolar. Sadapan-sadapan berikut ini adalah sadapan unipolar, yaitu :

- Sadapan Prekoridial  
 Sesuai dengan nama-nama elektrodanya, sadapan-sadapan prekoridial disebut V1, V2, V3, V4, V5 dan V6.
- Sadapan Ekstremitas Unipolar  
 Sadapan-sadapan ini menunjukkan potensial mutlak dari masing-masing ekstremitas, yaitu: aVR = potensial Lka, aVL = potensial Lki, aVF = potensial tungkai.

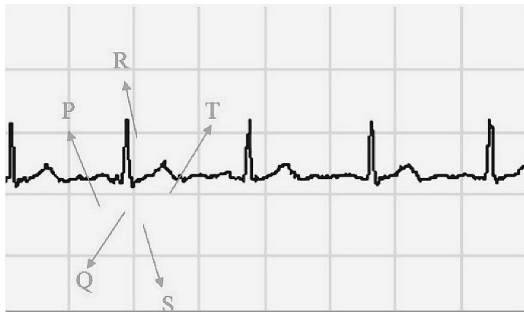
Peristiwa-peristiwa pada siklus jantung yang berhubungan dengan elektrokardiogram dan fonokardiogram dapat dilihat pada Gambar 5.

D. Struktur Perangkat Keras AT89S51

AT89S51 adalah mikrokontroler keluaran Atmel dengan 4K byte Flash PEROM (*Programmable and Erasable Read Only Memory*) [3]. AT89S51 merupakan memori dengan teknologi *nonvolatile memory*, isi memori tersebut dapat diisi ulang ataupun dihapus berkali-kali. Memori ini biasa digunakan untuk menyimpan perintah (*Instruction*) berstandar MCS-51 code sehingga memungkinkan mikrokontroler ini untuk bekerja dalam mode operasi keping tunggal (*single chip operation*) yang tidak memerlukan memori luar (*external memory*) untuk menyimpan *source code* tersebut.

III. METODOLOGI

Perancangan alat yang dibuat terdiri dari perencanaan perangkat keras (*hardware*) dan perangkat lunak (*software*). Perencanaan perangkat keras meliputi pemilihan sensor suara yang akan merubah getaran menjadi besaran fisis. Dari besaran fisis inilah akan diolah nantinya menjadi suatu data output berupa data tegangan. Pembuatan perangkat pengon-disi sinyal digunakan untuk mengolah data tegangan masukan



Gambar 6: Rekaman Data Elektrokardiogram

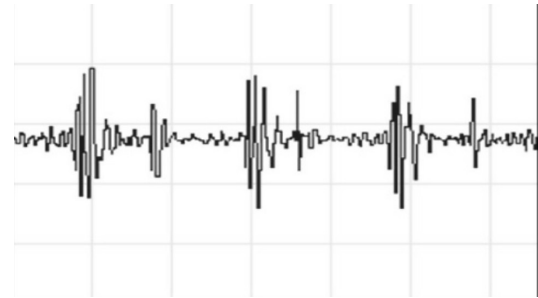
yang nantinya akan diolah dan dikorelasikan dengan database yang ada di hardware. Tahap berikutnya berupa perancangan ADC (*Analog to Digital Converter*), yang berfungsi untuk mengolah data analog yang keluar dari pengondisi sinyal agar nantinya bisa di baca sebagai data digital untuk diproses lebih lanjut pada rangkaian mikrokontroler.

#### IV. PEMBAHASAN

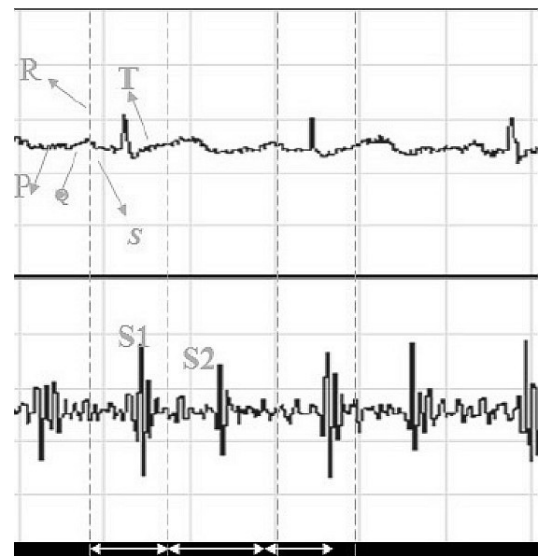
Untuk mendapatkan hasil pembacaan data grafik yang normal, pengambilan data dilakukan pada anak kecil yang berusia 4 tahun karena letak jantung dengan dada lebih dekat dibandingkan dengan orang dewasa. Gambar 6 memperlihatkan rekaman data dari elektrokardiogram normal yang terdiri atas sebuah gelombang P, sebuah gelombang kompleks QRS, dan sebuah gelombang T. Gelombang P menunjukkan potensial listrik yang dicetuskan ketika atrium berdepolarisasi sebelum berkontraksi. Kompleks QRS disebabkan oleh potensial listrik yang dibangkitkan ketika ventrikel berdepolarisasi sebelum berkontraksi, yaitu ketika gelombang depolarisasi menyebar melewati ventrikel. Oleh karena itu, baik gelombang P maupun komponen-komponen kompleks QRS disebut sebagai gelombang depolarisasi. Gelombang T disebabkan oleh potensial listrik yang dicetuskan ketika ventrikel pulih dari keadaan depolarisasi. Dan gelombang ini dikenal sebagai gelombang repolarisasi.

Pada Gambar 7 memperlihatkan rekaman data hasil dari bunyi jantung. Pada rekaman data yang divisualisasikan melalui grafik belum dapat diketahui bahwa untuk satu siklus jantung yang terdiri atas satu periode kontraksi (sistol) dan relaksasi (diastol) yang mana suara satu dan suara dua.

Suara satu dan suara dua dapat diketahui dari perbedaan bunyi yang dapat didengar melalui speaker hanya pada saat pengambilan data saja, tetapi ketika pengambilan data direkam sangat sulit sekali untuk menentukan yang mana suara satu atau suara dua karena perekaman suara tidak diikutsertakan. Oleh karena itu pada perancangan dan pembuatan alat ini disertakan penggabungan dengan alat elektrokardiograf karena perancangan dan pembuatan fonokardiograf tidak hanya untuk memantau saja tetapi juga untuk perekaman. Selain itu, elektrokardiograf tidak dapat digunakan untuk mengetahui keadaan dari katup-katup jantung apakah katupnya dalam keadaan normal ataukah abnormal. Gambar 8



Gambar 7: Rekaman Data Fonokardiogram

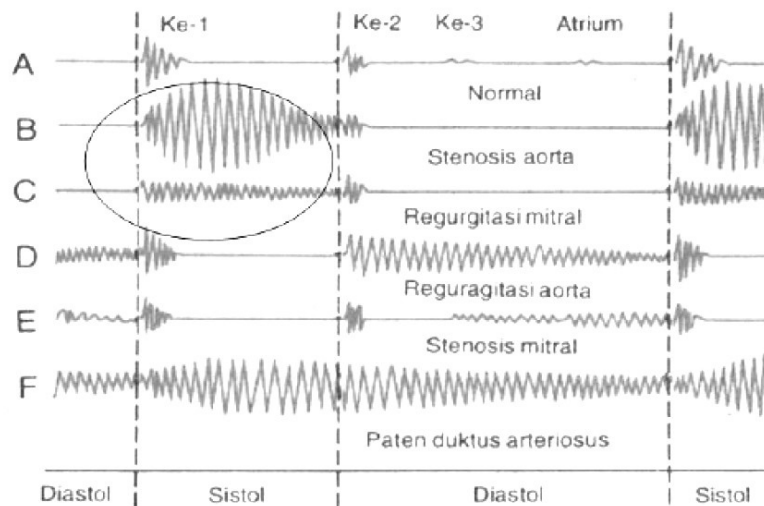


Gambar 8: Rekaman Elektrokardiogram dan Fonokardiogram (1 menyatakan Periode Sistolik, 2 : Periode Diastolik, S1 : Suara satu, S2 : Suara dua, P : Gelombang P, Q, R, S : kompleks QRS, T : gelombang T)

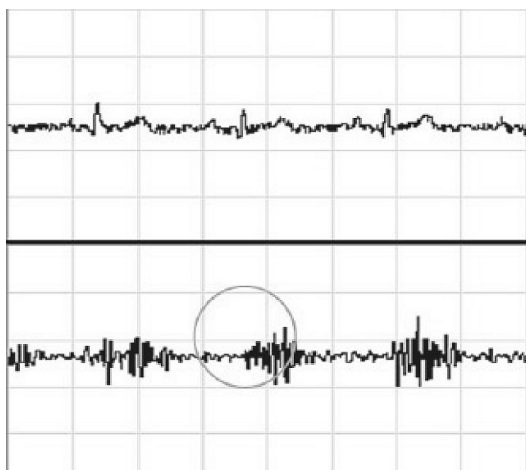
merupakan rekaman hasil gabungan antara elektrokardiograf dengan fonokardiograf.

Untuk menentukan kapan periode sistol dan periode diastol dimulai dilihat dari grafik elektrokardiogram. Periode sistol dimulai pada gelombang R dan berakhir pada sepertiga gelombang T yang juga menandakan dimulainya periode diastol.

Dari Gambar 8 dapat diketahui hubungan korelasi antara grafik elektrokardiogram dengan fonokardiogram. Pada grafik elektrokardiogram dapat dianalisa keadaan siklus jantung kapan mengalami periode kontraksi (sistol) atau periode relaksasi (diastol). Ketika jantung mengalami kontraksi atau pada saat periode sistol berarti terjadi pengosongan jantung yang menyebabkan penutupan katup atrioventrikular (katup trikuspidalis dan katup mitralis). Penutupan katup inilah yang menjadi penyebab terjadinya bunyi jantung pertama (S1), sehingga dapat dianalisa bahwa bunyi pertama terjadi pada saat permulaan sistol. Dan pada saat periode diastol berarti terjadi pengisian jantung dengan darah sehingga katup semilunaris (katup aorta dan pulmonal) menutup dan menjadi penyebab terjadinya bunyi jantung kedua (S2), dan dapat dipastikan



Gambar 9: Fonokardiogram dari jantung normal dan abnormal [2]



Gambar 10: Rekaman data untuk kelainan jantung stenosis aorta

bahwa bunyi jantung kedua berada pada akhir sistolik.

Dengan adanya periode sistol dan periode diastol, maka dapat juga dideteksi adanya murmur atau bising jantung, karena siklus jantung tersebut menandakan aktivitas dari jantung dan katup-katupnya. Jika terjadi kelainan maka akan terjadi perubahan bentuk grafik pada suara satu atau suara dua, atau bahkan kedua-duanya, sehingga dapat dideteksi jenis-jenis murmur yang terjadi dan letak dari kelainan katup-katupnya. Jika terjadi stenosis katup aorta dan regurgitasi katup mitral, maka murmur atau kelainan katup akan terlihat hanya pada saat periode sistol. Sedangkan murmur atau kelainan pada regurgitasi katup aorta dan stenosis katup mitral hanya terjadi selama diastol. Jika ada kelainan katup atau murmur pada jantung maka bunyi jantung akan berfrekuensi tinggi sehingga bentuk grafik akan menjadi lebih banyak gelombang

pada saat periode sistol ataupun diastol. Hal ini dapat dilihat pada Gambar 10, dimana memperlihatkan terjadinya kelainan katup. Sedangkan Gambar 9 merupakan gambar pembandingan dari macam-macam murmur berdasarkan teori penunjang [2].

Pada Gambar 10 menunjukkan bahwa kelainan terjadi pada saat periode sistol, dan jika dibandingkan dengan Gambar 9, maka diagnosis mendekati pada kelainan jantung stenosis aorta. Pasien yang diperiksa ini telah mendapat diagnosis dari dokter dan dinyatakan ada kelainan pada katupnya, yaitu menderita stenosis aorta dimana darah disemburkan dari ventrikel kiri melalui sebuah lubang sempit di katup aorta. Jadi alat ini dapat digunakan untuk mendeteksi adanya kelainan katup, tetapi bagaimanapun juga mengenai penganalisaan dan pendiagnosisan tetap dokter yang menentukan meskipun ada gambar pembandingnya.

## V. SIMPULAN

1. Fonokardiograf hasil perancangan ini dapat memonitor keadaan jantung.
2. Untuk menentukan suara satu dan suara dua dari grafik fonokardiograf diperlukan grafik dari elektrokardiograf untuk menentukan periode sistol dan periode diastol.
3. Program aplikasi perancangan dapat merekam hasil dari pengambilan data sehingga memudahkan dalam penganalisaan identifikasi dan pengarsipan.
4. Fonokardiograf ini dapat mendeteksi adanya murmur jantung, salah satunya adalah stenosis aorta.

- 
- [1] John G. Webster, *Medical Instrumentation Application and Design* (John Wiley & Sons, Inc, United State of America, 1998.)
- [2] Bronzimo Joseph D., *Biomedical Engineering and Instrumentation* (PWS Engineering, Boston, 1986.)
- [3] Moh. Ibnu Malik, *Belajar Mikrokontroler ATMEGA8515* (Penerbit Gaya Media, Yogyakarta, 2003.)
- [4] Clynes and J.H. Milsum, *Biomedical Engineering System* (McGraw-Hill, New York, 1980.)
- [5] Data Sheet Book, National Semiconductor.
- [6] Guyton and Hall, *Buku Ajar Fisiologi Kedokteran, E/9* (Penerbit Buku Kedokteran EGC, Jakarta, 1996.)
- [7] Robert F. Coughlin and Frederick F. Driscoll, *Penguat Operasional dan Rangkaian Terpadu Linier* (Penerbit Erlangga, Jakarta, 1998.)
- [8] Ackerman Eugene, dkk, *Ilmu Biofisika* (Prentice - Hall Inc., New Jersey, 1962.)
- [9] Paulus Andi Naiwan, *Teknik Antarmuka dan Pemrograman* (Elex Media Komputindo, Jakarta, 2003.)